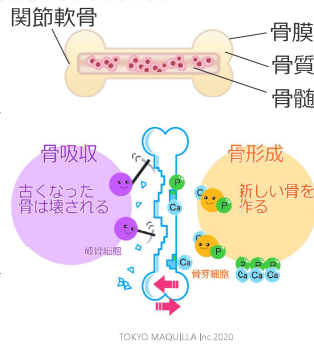


骨格系：骨+関節

- 構造：骨膜、骨質、骨髓、関節軟骨
- 骨は生きた組織であり、成長停止後も一生**骨吸収**と**骨形成**を繰り返している
- 機能：身体の支持、臓器保護、運動機能、造血機能、貯蔵（**カルシウム**、**リン**等）
- 造血機能：骨髓で産生される**造血幹細胞**から赤血球、白血球、血小板が分化
- 組成
炭酸Caやリン酸Caなどの無機質：**硬さ**
タンパク質や多糖体などの有機質：**強靭さ**



TOKYO MAQUJLLA Inc 2020

筋組織：筋細胞+結合組織

	場所	随意・不随意	横紋 (横縞模様)	収縮力	持久力
骨格筋	主に手足	随意	あり	強	ない
平滑筋	心臓以外の内臓	不随意	なし	弱	ある
心筋	心臓	不随意	あり	強	ある

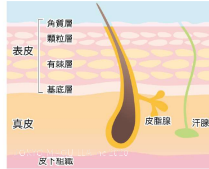
- 随意：自分の意志で動く
 - 不随意：自分で動かせない
 - 平滑筋は「滑らか=模様無し」と覚える
 - 腱：結合組織のみでできている
- ※結合組織：器官や組織を埋める組織

結合組織の例
 腱：骨と筋肉をつなぐ。
 伸縮性はあまりない。
 靭帯：骨と骨をつなぐ。

TOKYO MAQUJLLA Inc 2020

外皮系

- ◆皮膚は**表皮**、**真皮**、**皮下組織**の3層構造。
- ◆表皮：角質層と生きた表皮細胞の層でできている。
- ✓角質層：**ケラチン**（線維性タンパク質）でできた板状の角質細胞と、**セラミド**（リン脂質の一種）を主成分とする細胞間脂質で構成されており、皮膚の**バリア機能**を担う。
- ✓たご、うおのめ：皮膚に物理的な刺激が繰り返され**角質層が肥厚**してできる。
- ✓**メラニン色素**：表皮や真皮に沈着し皮膚の色を作る。メラニン産生細胞（**メラノサイト**）で産生され、紫外線から皮膚組織を防護する。しみ・そばかすはメラノサイトの活性化によって起こる。
- ◆真皮：線維芽細胞とその細胞で産生された線維性のタンパク質（**コラーゲン**、**フィブリン**、**エラスチン**等）からなる結合組織の層。皮膚の弾力と強さを与えている。**毛細血管**や**知覚神経**がある。
- ◆皮下組織：**脂肪細胞**が多く集まり皮下脂肪層となっている。



TOKYO MAQUJLLA Inc 2020