感覚器系：目（結膜、強膜、角膜、網膜）

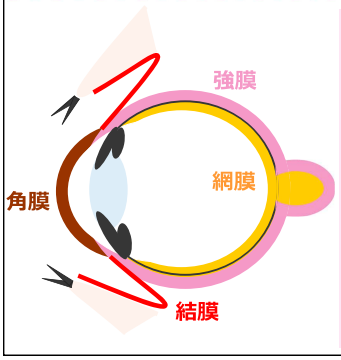

「～膜」の違い
- 結膜：眼球とまぶたを結ぶ膜
- 強膜：白目を覆う膜
- 角膜：眼球の色がついた部分を覆う膜
- 網膜：眼球壁の最も内側にある膜

充血の違い
①結膜（透明）の充血
- **赤色**
- まぶたの裏も赤くなる

②強膜（乳白色）の充血
- **ピンク色**
- まぶたの裏は赤くならない

感覚器系：目（眼球の色のついた部分の名称）

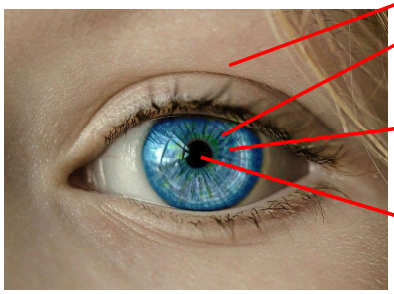

（眼瞼：がんけん）

角膜
眼球の色がついた部分の表面を覆う膜

虹彩
瞳孔の周りの色がついた部分

瞳孔
中央の黒い部分

感覚器系：目（房水、水晶体、硝子体）

光は、角膜→房水→水晶体→硝子体を透過しながら屈折して網膜に焦点を結ぶ

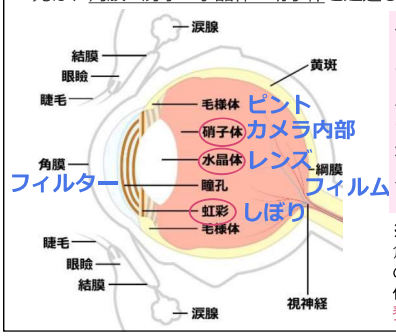

虹彩
瞳孔を散大・縮小させて眼球内に入る光の量を調節する。

水晶体
毛様体と共に焦点の調整に関わる。

硝子体
水晶体から網膜までの眼球内を満たしている透明のゼリー状組織。

※房水
角膜と水晶体の間にある組織液。眼内に一定の眼圧を生じさせている。透明な角膜や水晶体には血管が通っておらず、房水によって栄養分や酸素が供給される。

感覚器系：目（水晶体、毛様体）

近くを見る
毛様体：緊張
水晶体：丸く厚みが増す

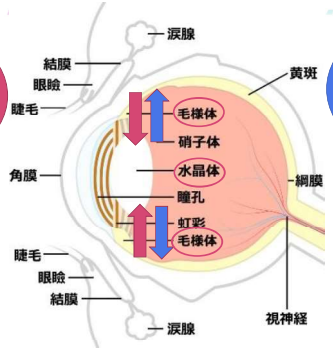

遠くを見る
毛様体：弛緩
水晶体：薄く扁平になる

感覚器系：鼻

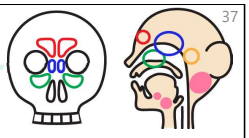

鼻腔
- 鼻中隔により左右に分かれている
- 鼻中隔前部は毛細血管が多く粘膜が薄いので鼻出血を起こしやすい
- 鼻腔上部の嗅細胞が刺激されると情報が脳に伝達される

副鼻腔
- 鼻の内部の空洞の総称
- 鼻腔同様ほこりなどの異物は粘液に絡めとられ線毛により排出される

※副鼻腔炎：ウイルスや細菌の感染により副鼻腔に炎症が起きる病態

ポイント
においに対する感覚は非常に鋭敏だが、順応を起しやすい。

感覚器系：耳

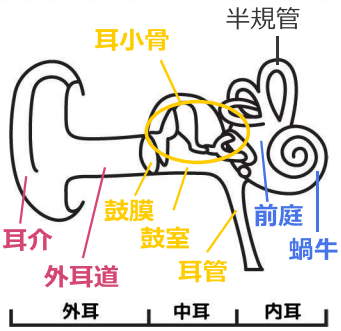

外耳：耳介、外耳道
中耳：鼓膜、耳小骨(3つ)、鼓室、耳管
内耳：蝸牛(聴覚器官)、前庭(平衡器官)
※蝸牛も前庭も内部はリンパ液で満たされている

前庭
①耳石器官：水平・垂直方向の**加速度**の感知
②半規管　：体の**回転や傾き**の感知

※内耳のイメージ図